



RETOUR D'EXPÉRIENCE

CLUSTER D' *ELIZABETHKINGIA*

ANOPHELIS

Dr Gwenaél ROLLAND-JACOB ¹ Dr Elodie LE
BRETON ^{1,2} Dr Brice GUERPILLON ³

¹ Unité Hygiène hospitalière et Epidémiologie

² Laboratoire de microbiologie

³ Unité de maladies infectieuses et tropicales

CHIC de Cornouaille

L'intervenant déclare l'absence de liens d'intérêt avec les industries de santé en rapport avec le thème de la présentation
(loi du 4 mars 2002)

ELISABETHKINGIA ANOPHELIS

- BGN du genre *Elizabethkingia*, de la famille des *Flavobacteriaceae*
- Environnementale et ubiquitaire : sol, eau
- Identifiée en 2011 chez une anophèle
- La bactérie provoque rarement des infections
- Méningites chez les nouveau-nés, et méningites et infections respiratoires chez immuno-déprimés
- Nombreuses résistances naturelles aux ATB
- Epidémie communautaire dans le Wisconsin (66 cas) en 2015, réservoir inconnu
- Epidémie nosocomiale a été rapporté dans un unité de soins intensifs à Singapour, réservoir : eau

20 CAS AU CENTRE HOSPITALIER DE CORNOUAILLE

Définition des cas :

- Bactérie identifiée par spectrométrie de masse (Bruker MALDI-TOF)
- Confirmation par le CNR Besançon, analyse phylogénétique

Bactérie isolée dans :

- Des hémocultures chez 19 patients/20
- ECBU (1)
- LBA (1)

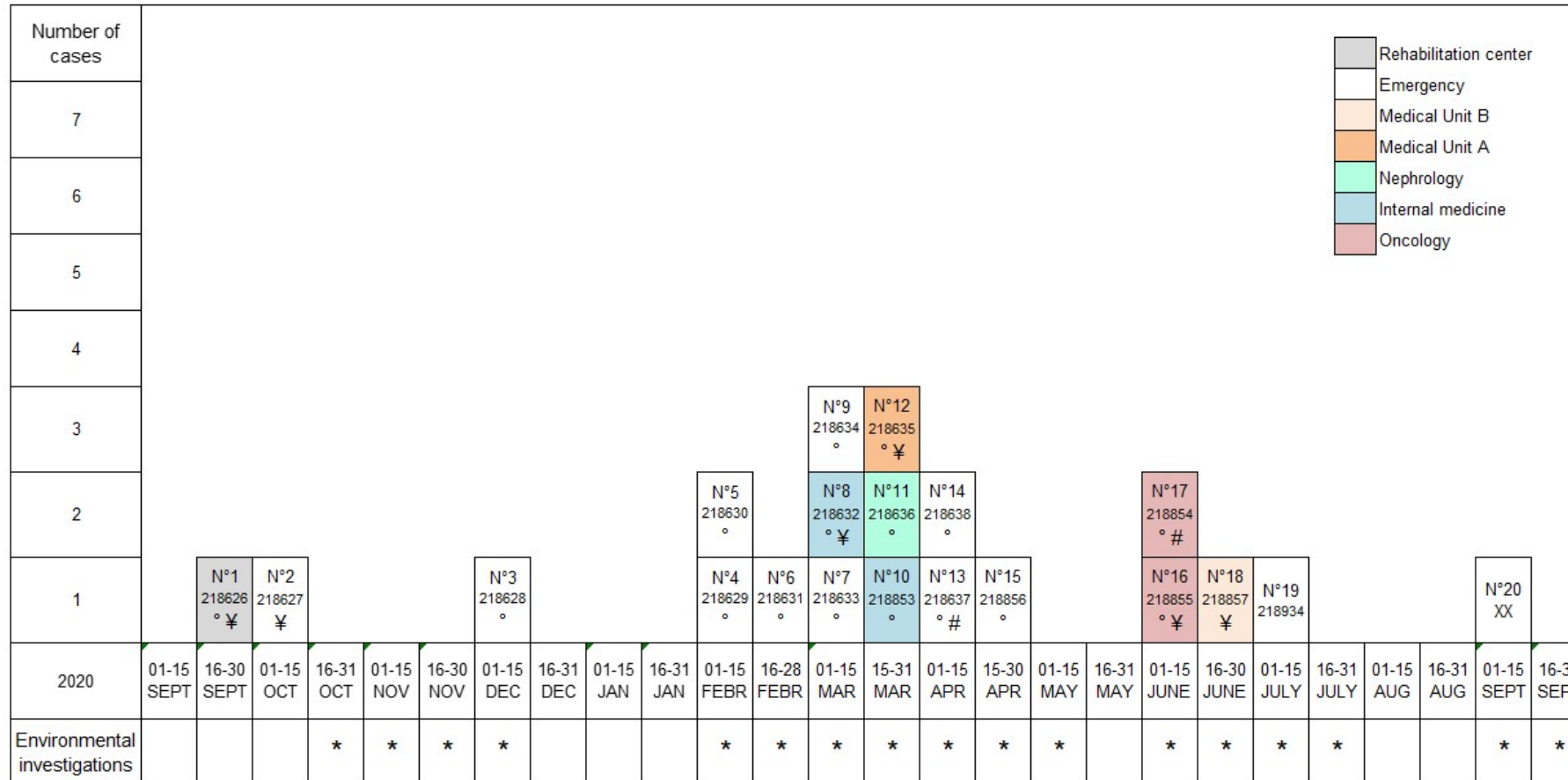
Antibiogramme :

- Résistant : tobramycine, imipénème, céfotaxime, ceftazidime, pipéracilline, amikacine
- Inconstamment sensible : pipéracilline-tazobactam, ciprofloxacine, cotrimoxazole

20 CAS AU CENTRE HOSPITALIER DE CORNOUAILLE

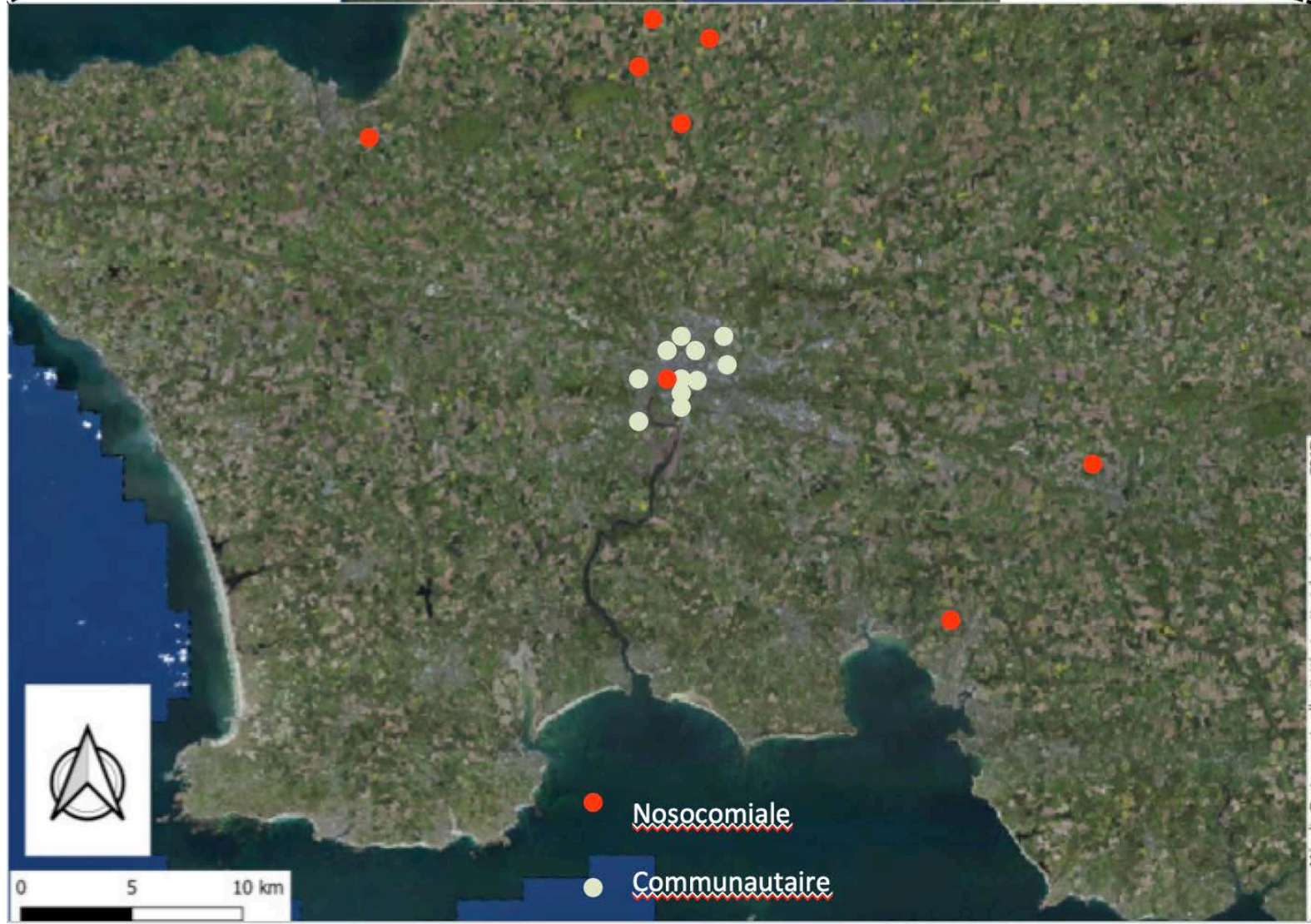
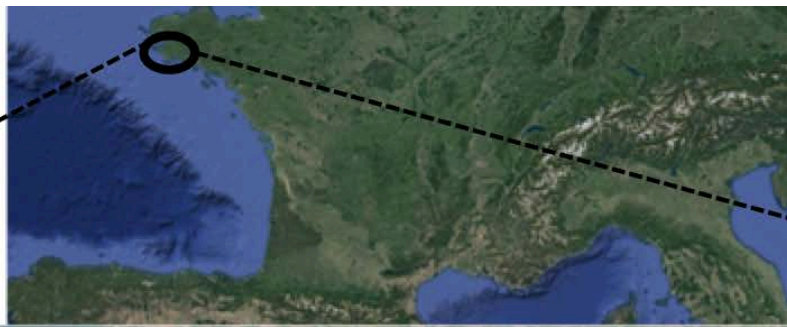- 09/2020 à 09/2021
- Clinique : fièvre (18), pneumonie (7), diarrhées (4), cutanée (3), aucune infection neuroméningée
- 6 décès dont 5 n'ont pas reçu l'ATB approprié
 - Limitation de soins ou décès avant l'identification bactérienne
- Age médian : 82 ans, extrêmes [50-95]
- 12 cas d'origine communautaire habitants tous dans la ville de Quimper
- 8 cas probablement associés aux soins, hospitalisés au CHIC, habitants en dehors du secteur de Quimper

20 CAS AU CENTRE HOSPITALIER DE CORNOUAILLE : COURBE ÉPIDÉMIQUE



ETIOLOGIE

- Premiers cas à l'automne 2020 : perçus comme une contamination possible lors du prélèvement
- Les cas suivants objectivaient des sepsis avec plusieurs flacons d'hémocultures positifs
- Sites différents d'infection (urinaire, respiratoire, sang)
- Majorité des sepsis présents à l'entrée au SAU
- Les contrôles microbiologiques environnementaux réalisés étaient négatifs :
 - Antiseptiques au SAU : 1 ml incubé dans des flacons d'hémocultures (7 flacons d'antiseptiques différents)
 - Masque à O₂ écouvillonné etensemencé, distribution d'O₂ (débit 6L sur une gélose via un biocollecteur)
 - Points d'eau au SAU et dans les différentes unités et le réservoir central d'eau de l'établissement, domicile (1 patient), (1L/prélèvement, filtrée)
- Analyse phylogénétique
 - Souches apparentées mais pas strictement similaires (> 5 SNP) : hypothèse d'une origine communautaire avec un réservoir environnemental inconnu

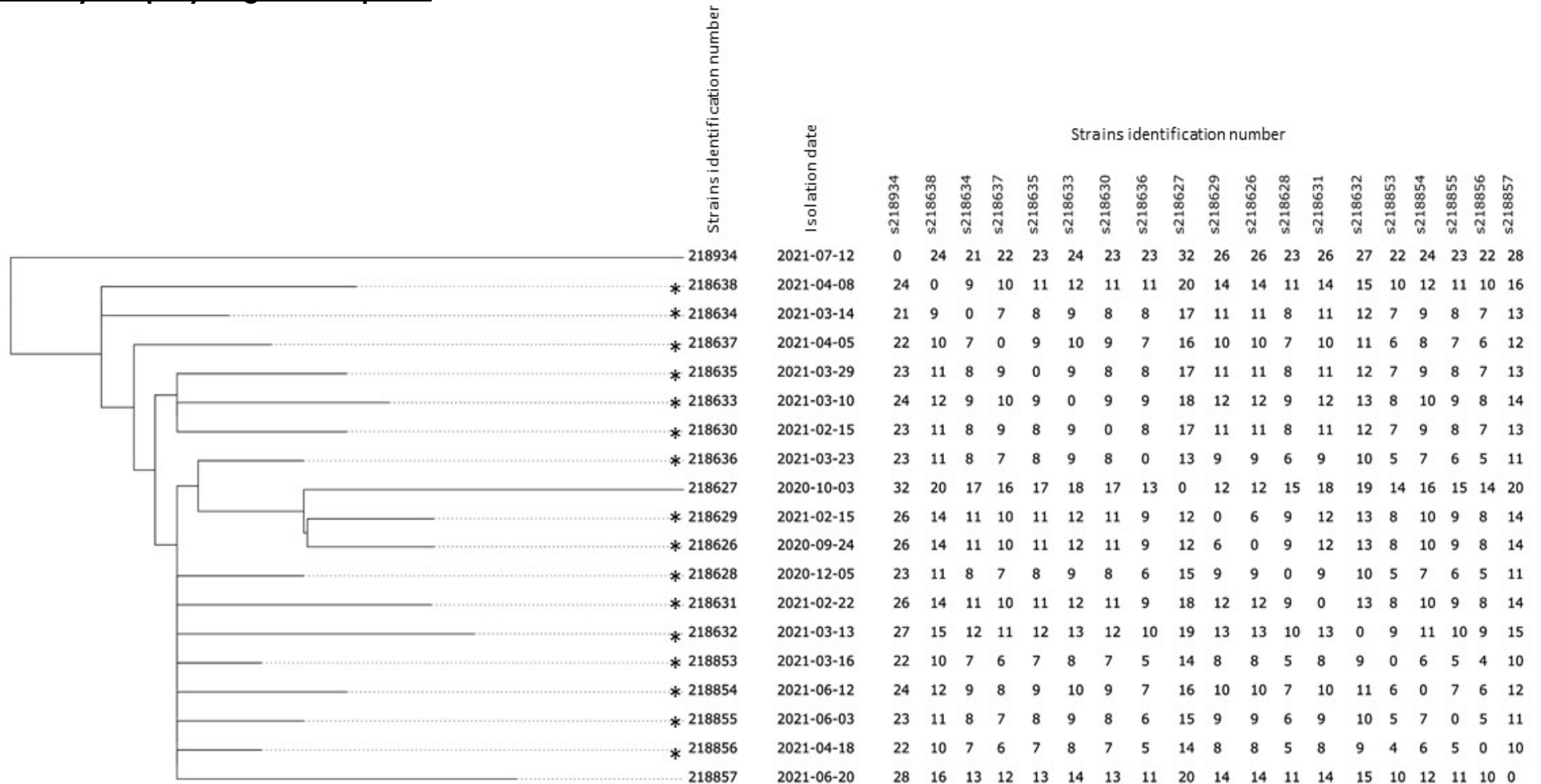


Source : Mègalis Bretagne et collectivités territoriales bretonnes - 2015

DISCUSSION

- Contamination des prélèvements : non
 - Multiples prélèvements positifs par patients
 - Discrète variation génotypique à l'encontre d'une clonalité unique
- Pas de transmission inter-humaine
- Origine : communautaire, réservoir inconnu.
 - Tous les cas communautaires proviennent de la même ville
 - Variation phylogénétique témoignant d'un réservoir commun inconnu

Analyse phylogénétique :



DISCUSSION

Autres épidémies décrites dans la littérature:

Nombre de cas	Année	Décès	Pays	Prélèvements	Origine des cas	Source de l'infection	Auteur
26	2015-2018	?	Taiwan	Hémocultures	?	Eau	Yu-Lin Lee
3	2017	1	Singapour	Respiratoires	Nosocomial	Eau + lavage des mains	Chee-Fu Yung
66	2015	20	USA	Hémocultures	Communautaire	Inconnue malgré nombreuses investigations	Amanda L. Coyle
30	2016-2017	10	Corée du Sud	Respiratoires Hémocultures	Nosocomial	Ventilation mécanique	Min Hyuk Choi

CONCLUSION

- Aucun autre cas d'infection à *Ea* n'a été signalé dans notre région par les différents laboratoires de bactériologie
- Santé Publique France a été informée (signalement e-SIN IAS)
- Investigations communautaires en cours par la DT-ARS 29
- A noter depuis le printemps 2020 la réalisation de nombreux travaux sur le réseau d'eau de la ville de Quimper
- Ces enquêtes pourraient être complexes et d'issue incertaine (idem épidémie du Midwest)

BIBLIOGRAPHIE

- Lin J-N, Lai C-H, Yang C-H, Huang Y-H. Elizabethkingia Infections in Humans: From Genomics to Clinics. *Microorganisms* [Internet]. 28 août 2019 [cité 13 juin 2021];7(9). Disponible sur: <https://www.ncbi.nlm.nih.gov/pmc/articles/PMC6780780/>
- Janda JM, Lopez DL. Mini review: New pathogen profiles: Elizabethkingia anophelis. *Diagn Microbiol Infect Dis*. juin 2017;88(2):201-5.
- King EO. Studies on a group of previously unclassified bacteria associated with meningitis in infants. *Am J Clin Pathol*. mars 1959;31(3):241-7.
- Coyle AL. Elizabethkingia anophelis: Exploring the outbreak of disease in the Midwest. *Nursing*. mars 2017;47(3):61-3.
- Kämpfer P, Matthews H, Glaeser SP, Martin K, Lidders N, Faye I. Elizabethkingia anophelis sp. nov., isolated from the midgut of the mosquito Anopheles gambiae. *Int J Syst Evol Microbiol*. nov 2011;61(Pt 11):2670-5.
- Lee Y-L, Liu K-M, Chang H-L, Lin J-S, Kung F-Y, Ho C-M, et al. A dominant strain of Elizabethkingia anophelis emerged from a hospital water system to cause a three-year outbreak in a respiratory care center. *J Hosp Infect*. févr 2021;108:43-51.
- Yung C-F, Maiwald M, Loo LH, Soong HY, Tan CB, Lim PK, et al. Elizabethkingia anophelis and Association with Tap Water and Handwashing, Singapore. *Emerg Infect Dis*. sept 2018;24(9):1730-3.
- Choi MH, Kim M, Jeong SJ, Choi JY, Lee I-Y, Yong T-S, et al. Risk Factors for Elizabethkingia Acquisition and Clinical Characteristics of Patients, South Korea. *Emerg Infect Dis*. janv 2019;25(1):42-51.
- Alyami AM, Kaabia NM, AlQasim MA, Doghaim FSA, Albehlal LB, Ahmed MA, et al. Chryseobacterium/Elizabethkingia species infections in Saudi Arabia. *Saudi Med J*. mars 2020;41(3):309-13.
- Jean SS, Lee WS, Chen FL, Ou TY, Hsueh PR. Elizabethkingia meningoseptica: an important emerging pathogen causing healthcare-associated infections. *J Hosp Infect*. avr 2014;86(4):244-9.
- Perrin A, Larssonneur E, Nicholson AC, Edwards DJ, Gundlach KM, Whitney AM, et al. Evolutionary dynamics and genomic features of the Elizabethkingia anophelis 2015 to 2016 Wisconsin outbreak strain. *Nat Commun*. 24 mai 2017;8:15483.
- Nielsen HL, Tarpgaard IH, Fuglsang-Damgaard D, Thomsen PK, Brisse S, Dalager-Pedersen M. Rare Elizabethkingia anophelis meningitis case in a Danish male. *JMM Case Rep*. 9 août 2018;5(8):e005163.
- Esteban I, Morales C, Pinheiro JL, Galván ME, Isasmendi A, Castaños C. [Bullous pneumonia secondary to Elizabethkingia meningoseptica, its clinical and radiological evolution]. *Arch Argent Pediatr*. 1 avr 2019;117(2):e150-4.
- Celik K, Terek D, Olukman O, Gulfidan G, Calkavur S, Devrim I, et al. Colonization and infection with a rare microorganism in a neonatal intensive care unit: three preterm infants with Elizabethkingia meningoseptica. *Arch Argent Pediatr*. 1 déc 2019;117(6):e631-4.
- Núñez DB, Pedreira PR, Corredoira VH, Forcada JP, Hernand FJG, Boix ASB. Shock séptico secundario a Elizabethkingia meningoseptica: descripción de un caso. *Rev Esp Quimioter*. 2019;32(4):390-2.
- Beato JN, Espinar MJ, Figueira L, Eremina YO, Ribeiro M, Moreira R, et al. Elizabethkingia meningoseptica and Contact Lens Use. *Acta Med Port*. avr 2016;29(4):287-9.
- Arbune M, Fotea S, Nechita A, Stefanescu V. Emerging Infection with Elizabethkingia Meningoseptica in Neonate. A Case Report. *J Crit Care Med (Targu Mures)*. 1 juill 2018;4(3):96-100.
- Montrucchio G, Corcione S, Vaj M, Zaccaria T, Costa C, Brazzi L, et al. First case of E. meningoseptica in Italy in a patient with necrotic hemorrhagic pancreatitis. *Infection*. févr 2018;46(1):123-5.