Maladie de Lyme

CRAtb
Centre Régional en Antibiothérapie de Bretagne

CRMVT
Centre de Référence des Maladies Vectorielles liées aux Tiques

Fiche mémo

Mémento

Transmission par piqûre de tique
Pathologie en augmentation : entre 25 000 et 68 530 cas par an, sur 2009 - 2020
Formes précoces : cutanée, neurologique ou articulaire (les plus fréquentes)
Formes tardives > 6 mois, ou douteuses : avis spécialisé en maladies infectieuses

Population à risque

Toute situation favorisant le contact avec les tiques (sortie plein air, randonnée, contact avec les animaux, forêt, prairie, jardin...)
Piqûre de tique souvent non retrouvée : s'appuyer sur le contexte ++

Clinique

Erythème migrant dans > 95 % ; il survient dans les 3 à 30 jours après la piqûre, possiblement multiple.
Le diagnostic est clinique +++

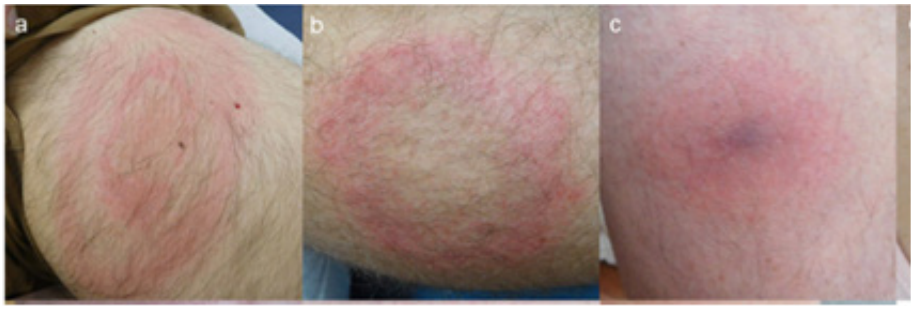

Autres manifestations précoces :
Arthrite (surtout genou), méningoradiculite dont paralysie faciale
Signes aspécifiques d'accompagnement possibles à tous les stades (fatigue, trouble cognitif, douleur diffuse)

Rédacteur : Dr Solène Patrat-Delon, infectiologue, CHU Rennes – CRMVT Grand Ouest

septembre 2022

Fiche mémo

Examens complémentaires

Aucun pour érythème migrant

Sérologie de Lyme en 2 temps :
ELISA devant être confirmé par un second test (Western Blot).
Elle ne doit être réalisée que devant un tableau clinique compatible +++

Il faut tenir compte de la fenêtre sérologique (4 à 6 semaines) et de sa signification : une sérologie reflète un contact avec un pathogène et non une infection active.

Forme tardive et articulaire : sensibilité excellente de la sérologie (> 95 %)
Forme neurologique précoce, ou doute diagnostique : avis spécialisé (étude LCR, PCR sur certain prélèvement)

Traitement

Erythème migrant : DOXYCYCLINE 100 mg x2/jour pendant 14 jours
si contre-indication : AMOXICILLINE 1g x3/jour pendant 14 jours
Formes neurologiques ou articulaires : avis spécialisé en maladies infectieuses

Surveillance

Il est inutile de contrôler la sérologie après traitement antibiotique (elle reste positive).
L'évolution est favorable après ATB. Les séquelles sont rares, plutôt lors de traitement tardif de neuroborréliose.
Des signes aspécifiques subjectifs peuvent persister pendant plusieurs semaines voire plusieurs mois, évoluant favorablement à terme. Cela ne nécessite pas de nouvelle antibiothérapie ; un suivi médical est préconisé, associant des traitements symptomatiques médicamenteux et non médicamenteux (kiné, soutien, ...).

Références

Gocko X, Lenormand C, Lemogne C, Bouiller K, Gehanno JF, Rabaud C, *et al.* Lyme borreliosis and other tick-borne diseases. Guidelines from the French scientific societies Medecine et Maladies Infectieuses 2019;49(5):296-317.

Site internet des Centres de références des maladies Vectorielles liées aux Tiques (CRMVT) : https://crmvt.fr/

septembre 2022

Rédacteur : Dr Solène Patrat-Delon, infectiologue, CHU Rennes – CRMVT Grand Ouest